Zentralblatt für Gynäkologie

begründet von HEINRICH FRITSCH

herausgegeben von

WALTER STOECKEL in Kiel.

37. Jahrgang.

VERLAG von JOHANN AMBROSIUS BARTH in LEIPZIG.

Wöchentlich eine Nummer. Zu beziehen durch alle Buchhandlungen und Postanstalten.
Preis des Jahrganges 24 Mark, für das Ausland 30 Mark, bei halbjähriger Vorauszahlung.

Nr. 36. Sonnabend, den 6. September 1913.

LECIN

Eisen-Eiweiß gelöst mit Glycerinphosphors.

Appetitanregendes Haematicum u. Nervinum.

Lecin-Tabletten

ARSA-LECIN. — CHINA-LECIN.

Versuchsproben und Literatur von **Dr. E. Laves, Hannover.**

Auffallende Heilerfolge

erzielen die Ärzte bei Verordnung des natürlichen Arsenwasser

Dürkheimer Maxquelle

stärkste Arsenquelle Deutschlands, 17,4 mgr. As_2O_3 i. l.

Beste Bekömmlichkeit! :: Glänzende Atteste!

Trinkschemata, Literatur, Broschüre und Probequantum den Herren Ärzten gratis und franko.

Arsen-Heilquellen G. m. b. H., Bad Dürkheim, Direktion Wiesbaden.

Prospekte über das Bad Dürkheim versendet der Bad- und Salinen-Verein.

Altbewährtes haltbares Bierhefepräparat

LEVURINOSE „BLAES“

Bierhefe, durch kalten Luftstrom getrocknet, wodurch die Hefezellen intakt erhalten bleiben, daher größte chemische Aktivität, deren Wirkung experimentell und klinisch festgestellt ist bei:

Levurinose-Hefe-Seife
indiziert bei
Furunkulose
und verwandten Hautaffektionen bzw. zur Unterstützung der internen Hefetherapie bei Hautkrankheiten.

FURUNCULOSE
FOLLICULITIS
ACNE, IMPETIGO
URTICARIA
LICHEN
ANTHRAX
manch. ECZEMEN
ERYTHEMEN

Ausführliche Literatur und Proben den Herren Ärzten gratis und franko durch

Chemische Fabrik J. BLAES & CO.
in **Lindau,** Bayern.

Arsen-Eisen-quellen

LEVICO

Kuren im Bad
und
HAUSTRINKKUREN

erzielen **dauernde Heilerfolge** bei
Blutarmut, Bleichsucht, Malaria, Skrofulose, Basedow, Frauen- und Nervenleiden, Ekzem, Psoriasis, allgem. Schwächezustände usw.

LEVICO

Naturfüllung

Schwachwasser
Starkwasser

Bad
in
Südtirol
500 m ü. M.

Kurzeit: **April—Oktober**
mit **Alpiner Filiale**
Vetriolo **(1500 m)**

HAUS-KUREN

Trinkschemata

Literatur u. Probequantum den Ärzten gratis u. franko durch die **Badedirektion in Levico-Tirol.**

Dr. Ernst Sandow's
Kohlensäure-Bäder

besitzen alle Vorteile anderer Systeme ohne deren Nachteile und sind die **billigsten.**

Keine flüssigen Säuren. Kein unangenehmer Geruch. Keine Apparate oder dergl.

1 Bad im Einzelkarton		M.	1.—
10 Bäder in „loser" Packung		„	9.65
1 Schutzeinlage für die Badewanne aus Hospitaltuch oder Bleiblech		„	3.—
Kohlensäure-Bäder mit Ameisensäure (flüssig!)		„	1.50
Sauerstoff-Bäder	franko	„	2.—

ab Hamburg.

Dr. Ernst Sandow, Chem. Fabrik, Hamburg.

Literatur und Gratisproben franko.

Antiphlogistine

ein **hydrophiler, schmerzstillender Umschlag.**

Indiziert in allen **entzündlichen** und **kongestiven** Zuständen.

Kade-Denver Co. m. b. H.
Berlin-Wilmersdorf, 3.

Internationale Bibliographie.

Abhandlungen, Würzburger, aus dem Gesamtgebiet der praktischen Medizin. Hrsg. v. Joh. Müller u. Otto Seifert. Lex. 8° Würzburg, C. Kabitzsch.

2. Suppl.-Bd. *Schmitt, Art.*, Wirkliche u. angebliche Schädigungen durch Salvarsan. (Aus der Universitätsklinik u. Poliklinik f. Hautkrankheiten in Würzburg. Vorstand: Professor Dr. K. Zieler.) (174 S.) 4.—; f. Abonnenten der Abhandlungen 3.20.

Aperlo, G., Le odierne ricerche ematologiche, sieroterapiche ed urologiche p. la diagnosi d. tumori maligni in genere. 8° Pavia, Mattei e C. L. 10.—

Basile, G., La clinica delle malattie renali. 16° Napoli, Rivista Sanitaria. L. 5.—

Bericht, Sanitätsstatistischer, des k. u. k. Heeres f. die J. 1910 u. 1911. Über Anordng. des k. u. k. Reichskriegsministeriums bearb. u. hrsg. vom k. u. k. techn. Militärkomitee. Wien (Hof- u. Staatsdruckerei).

1910. (III, 114 S. m. 18 Taf.) 32×24,5 cm. 6.—.
1911. (III, 114 S. m. 18 Taf.) 31,5×24,5 cm. 10.—.

Botti, A., Acque e climi in terapia. 16° Napoli, N. Jovenc e C. L. 4.—

Broomell, J. N., and *P. Fischelis*, Anatomy and histology of the mouth and teeth. 4. ed. revised. 8° London, H. Kimpton. 12 sh. 6 d.

Budge, E. A. W., Syrian anatomy, pathology and therapeutics, or »The book of medicines«. The syriac text ed. from a rare ms. with an English transl. 2. ed. 8° Lond., H. Milford. sh. 42.—

Cerminara, C., Sull'origine dei sogni, conferenza. 16° Nicastro, V. Gigliotti. L. —.50

Chiarugi, M., Pancreatiti e loro trattamento chirurgico. 8° Siena, Tip. S. Bernardino.

Festschrift zum 70. Geburtstage v. Jacob Esser, Direktor des Tierarznei-Instituts der Universität Göttingen. (III, 209 S. m. 1 Bildnis u. 4 Taf.) Gr. 8° Berlin, P. Parey. 3.—

Fortsetzung auf Seite 5 des Umschlags.

Frauenklinik

glänzende Existenz in größ. Provinzialstadt an solventen Kollegen mit guter Ausbildung abzugeben. Off. mit ehrenwörtlicher Diskretion unter „Frauenklinik“ an **Max Gelsdorf**, Ann.-Exped., **Eberswalde**, erb.

Georg Wolf G. m. b. H.

Karlstraße 18 **BERLIN 6.**

SPEZIALFABRIK

Eingetr. Schutzmarke

für **Kystoskope**
Endoskope
Urethroskope
Laryngoskope
Otoskope
Gastroskope
Rektoskope

Neue Modelle!

Man verlange Spezialkatalog und Sonderabdrücke von Publikationen.

Gold. Medaille: Weltausstellung Brüssel 1910
Grand Prix: Internationale Industrie- und Gewerbeausstellung Turin 1911

Mastisol Oettingen

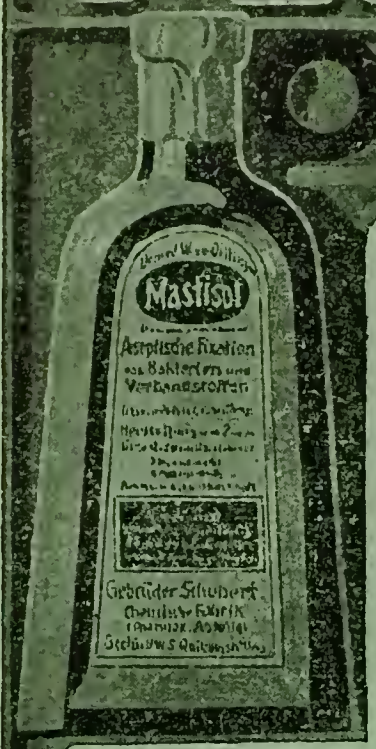

D. R. P. Name geschützt!

Bakterien- u. Verband-Fixiermittel

(Asepsis mechanica absoluta)

für die Chirurgie:

Die Mastisolmethode nach Dr. med. W. von Oettingen hat sich auf allen Kriegsschauplätzen des Balkans bewährt.

Günstige Heilerfolge!

Große Ersparnis an Verbandstoffen

Fortfall des Heftpflasters

für die Dermotherapie:

Jod-, Naphtalan-, Chrysarobin-Mastisol etc.

Aerztliche Anleitung in Wort und Bild, Proben und Literatur zur Verfügung

Gebrüder Schubert, Chem. Fabrik (Pharmaz. Abt.) Berlin N.W. 5

Eine ideale Compression erreicht man mit der von vielen klinischen Autoritäten bestens accreditierten **COLLAMINBINDE** vorzüglich geeignet zur Behandlung aller Leiden des varicösen Symptomenkomplexes, wie: **Varicen, Ulcus cruris, Ekzem, Phlebitis, Gonitis, Oedem, Pes planus.** — Auch als Kniekappe und zu Armverbänden verwendbar. Den bekannten und veralteten Zinkleimbinden und Heftpflasterverbänden bedeutend überlegen. Auch den Mastixverbänden in vielen Fällen vorzuziehen. — Man verlange die billigen Kassenpackungen: **Packung V. geg. Varicen, Packung U. geg. Ulcus cruris, Packung E. geg. Ekzem.**

Sauerstoffbäder OLOSANTA-PERLEN ausgezeichnet durch hohen Gehalt an aktiven O_2 und äußerst exakte, restlose Entwicklung.

Indic. bei Herz-, Nerven- und Rückenmarksleiden.

Hamburger Chemische Fabrik G. m. b. H., **Hamburg 1/X.**

„AMASIRA" gegen Dysmenorrhoe

und alle schmerzhaften Begleiterscheinungen der **Menses** sowie bei zögerndem Durchtritt in den Entwicklungsjahren. Auch gegen **falsche Wehen** und allzu **schmerzhafte Nachwehen!** Vorzüglich gegen die allgemeinen **Beschwerden** der **Gravidität! Promptes Sedativum, Antikonvulsium** und **Nervinum!**

Vielfach klinisch erprobt! — Proben gratis!

Firma A. Locher, Pharmazeut. Laboratorium, Stuttgart-S.

Farbstoffe, Reagentien

für

Mikroskopie und Bakteriologie

gewissenhaft nach Angabe der Autoren.

Dr. G. GRÜBLER & Co., Leipzig.

Zentralstelle für mikroskopisch-chemischen Bedarf.

Preislisten gratis und franko.

Internationale Bibliographie.

Fortsetzung von Seite 3 des Umschlags.

Gaugele, K., u. *Th. Gümbel*, Die Littlesche Krankheit u. ihre Behandlung m. besond. Berücksicht. der Försterschen Operation. (V, 113 S. m. 34 Abbildgn. u. 3 eingedr. Tab.) Lex. 8° Jena, G. Fischer. 3.60

Graham, D., Massage; manual treatment remedial movements. 4. ed. 8° London, Lippincott. sh. 21.—

Handbuch der speziellen Chirurgie des Ohres u. der oberen Luftwege. Hrsg. von L. Katz, H. Preysing u. F. Blumenfeld. 2. ergänzte Aufl. I. Bd., 2. Hälfte. (V, 481 S. m. 458 z. Tl. farb. Abbildgn. im Text u. auf 48 Taf.) Lex. 8° Würzburg, C. Kabitzsch. 28.—; geb. 32.—

How Luigi Cornaro regained his health and lived 100 years. New ed. 8° London, Ewart, Seymour. sh. 1.—

Hernan, G. E., The students handbook of gynaecology. 2. ed. rev. Lond., Cassel. 7 sh. 6 d.

Hutyra, Frz., u. *Jos. Marek*, Spezielle Pathologie u. Therapie der Haustiere. 4., umgearb. u. verm. Aufl. 2 Bde. Lex. 8° Jena, G. Fischer. 50.—; geb. 56.—

1. Bd. Infektionskrankheiten, Krankheiten des Blutes u. der Blutbildung, der Milz, des Stoffwechsels, der Harnorgane u. der Zirkulationsorgane. (XVI, 1144 S. m. 231 z. Tl. farb. Abbildgn. u. 12 farb. Taf.) — 2. Bd. Krankheiten der Atmungsorgane, der Verdauungsorgane, des Nervensystems, der Bewegungsorgane u. der Haut. (XIV, 1088 S. m. 207 Abbildgn. u. 7 [4 farb.] Taf.)

Fortsetzung auf Seite 8 des Umschlags.

Appetit

aus

Fleisch, Chinarinde,

Kalk-Lactophosphat

erzeugt

Vial's tonischer Wein

VIAL & UHLMANN, FRANKFURT A/M.

Steril-Katgut-Kuhn. D. R. P.

Größte Festigkeit. — Stern- und Zylinderpackung — Seide, Laminaria.

B. Braun, Melsungen, Deutschland.

Fabrik steril. Präp., spez. **Nähmaterialien.**

Infantina

Dr. THEINHARDT's lösliche Kindernahrung.

Zweckmässigster Zusatz zur verdünnten Kuhmilch.

Literatur usw. steht den Herren Ärzten auf Verlangen gern zur Verfügung.

Dr. Theinhardt's Nährmittelges. m. b. H., Stuttgart-Cannstatt 10

Original-„EMWE"-Operationstisch

nach **Hahn.**

700 Exemplare in Gebrauch.

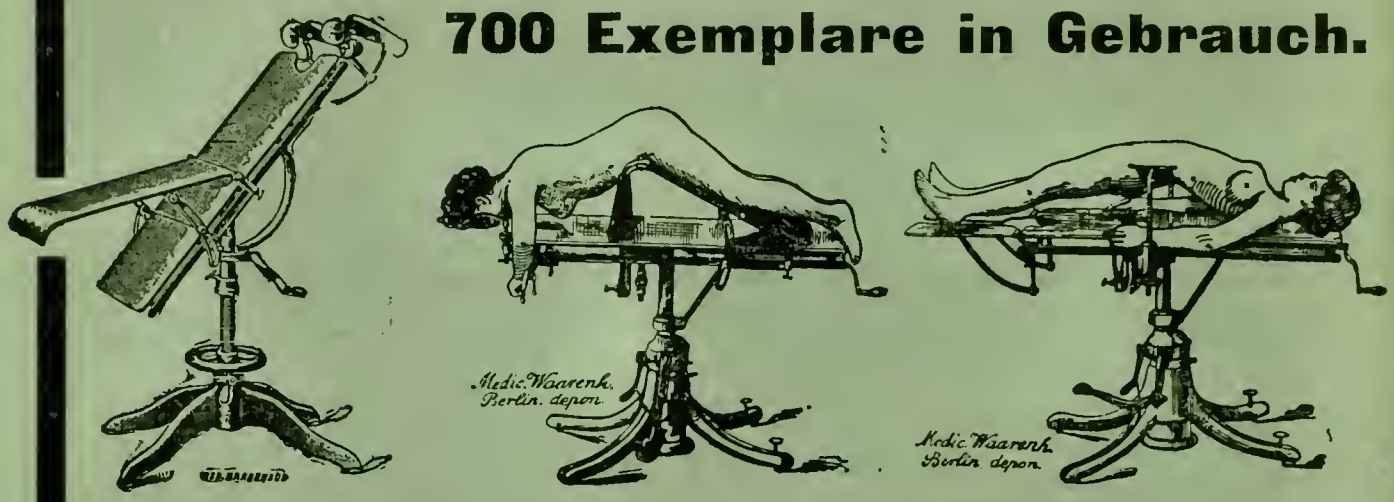

Verlangen Sie Offerte und illustrierte Liste mit **50** Lagerungs-Demonstrationen.

Medicinisches Waarenhaus Actien-Gesellschaft

BERLIN NW., Karlstraße 31.

Spezialfabrik für asept. Operations-Mobiliar.

MAGNESIUM-PERHYDROL

15% u. 25%

MgO_2,

chem. rein.

Proben und Literatur zur Verfügung!

Innerlich desinfizierend durch O-Abspaltung.

Bewährt bei Meteorismus, Flatulenz, Dyspepsien.

Empfohlen gegen Hyperazidität und Azidose.

Günstiger Einfluß auf die habituelle Obstipation.

E. MERCK, Darmstadt.

Zentralblatt für Gynäkologie

begründet von HEINRICH FRITSCH

herausgegeben von

WALTER STOECKEL in Kiel.

37. Jahrgang.

VERLAG von JOHANN AMBROSIUS BARTH in LEIPZIG.

Nr. 36. Sonnabend, den 6. September 1913.

22 APR 26

Inhalt.

Originalien: **J. Fonyó,** Über das primäre Tubenkarzinom.

Neue Bücher: 1) **Hofmeier,** Handbuch der Frauenkrankheiten.

Berichte: 2) Gesellschaft für Geburtshilfe und Gynäkologie zu Berlin.
Behm, Spülapparat. — **Ruge,** Corpus luteum und Menstruation; Myom und Schwangerschaft. — **Heinsius,** Ureterstein; Fremdkörperappendicitis. — **Meyer,** Anatomie und Physiologie des Ovariums.

3) Verhandlungen der amerikanischen Gesellschaft von Geburtshelfern und Gynäkologen.
Smith, Extrauteringravidität. — **Stewart,** Digestionstraktus des Neugeborenen. — **Sellman,** Uterusprolaps. — **Lobenstine,** Tuberkulose. — **Skeel,** Entbindung bei Steißlage. — **Torrance,** Polycystische Degeneration der Niere. — **Tulcy,** Schwangerschaftstoxämie. — **Goodmann,** Schutz und Wiederherstellung des Dammes. — **Darnall,** Puerperale Septikämie. — **Furniss,** Operation tuberkulöser Affektionen. — **van Sweringen,** Appendicitis. — **Hotaling,** Ammoniakkoeffizient in der Gravidität. — **van Amber Brown,** Erkrankungen der oberen Harnwege. — **Lott,** Schnelldilatation und Accouchement forcé.

Zeitschriften: 4) Archivio di ost. e gin. Bd. III.
Talierico, Genitaltuberkulose. — **Piccoli,** Ovariolytisches Serum. — **Capellani,** Pocken und Schwangerschaft. — **Enea,** Extraperitonealer Kaiserschnitt. — **Lenzi,** Stielgedrehte Parovarialcysten. — **Maiella,** Infektion der Laparotomiewunde bei Genitaltuberkulose. — **Piccoli,** Struktur der fötalen Gefäße. — **Lenzi,** Fibroperitheliom des Ovariums. — **Poso,** Chorioepitheliom. — **Capaldi,** Extraperitonealer Kaiserschnitt, Blasen-Scheidenfisteln. — **Rizzacasa,** Ruptur von Ösophagusvaricen intra partum. — **Lamacchia,** Adenomyoma uteri, Spirochäten in syphilitischen Föten.

Blasenmole und Chorioepitheliom: 5) **Poso,** 6) **Cary,** 7) **Proust** und **Bender,** 8) **Pollosson** und **Violet,** Chorioepitheliom. — 9) **Yamato,** Chorionangioma placentae. — 10) **Daels,** Chorioepitheliale Zellinvasion. — 11) **Sundt,** Blasenmole.

Fötus und Neugeborenes: 12) **Neuberg,** Säuglingsmortalität. — 13) **Lichtenstein,** Morbidität im Wochenbett bei Fruchttod. — 14) **Colombarolli,** Angeborener Herzfehler. — 15) **Lampert,** Foetus papyraceus. — 16) **Pridham,** Intrauterin aufgetretene Windpocken. — 17) **Kosmak,** Depressionsfrakturen am Schädel. — 18) **Davis,** Thymustod. — 19) **Rowell,** Melaena neonatorum. — 20) **Postlethwaite,** Langer Zwischenraum zwischen den Geburten zweier Zwillinge.

Geburtshilfliche Operationen: 21) **Kosmak,** Radikale und konservative Methoden. — 22) u. 23) **Harrar,** Hohe Zange. — 24) **Zangemeister,** Umwandlung der Gesichtslage. — 25) **Jullien,** Verschleppte fehlerhafte Lagen. — 26) **Wortsmann,** Vorfall mehrerer Extremitäten. — 27) **Good,** Gummidilatationsballon.

Harnorgane: 28) **Borelius,** Hydronephrose. — 29) **Graves,** Kongenitale Cystenniere. — 30) **Lobenhoffer,** Funktionsprüfungen an transplantierten Nieren. — 31) **Hohlweg,** 32) **Raimoldi,** Pyelitis. — 33) **Pieri,** Angeborene Uretermißbildung. — 34) **Muret,** Inkontinenz und Vaginalprolaps.

Medikamente: 35) **Katz,** 36) **Wood,** Medikamentöse Behandlung der Uterusblutungen. — 37) **Eisner,** Narkophin. — 38) **Lindsay** und **Leckie,** Aspirinvergiftung. — 39) **Lewin,** Valamin. — 40) **Daels** und **de Somer,** Elektroselenium. — 41) **Doussy,** Yohimbin. — 42) **Dobrowolskaja,** Scharlachrot und Amidoazotuol.

Über das primäre Tubenkarzinom.

Von

Dr. Johann Fonyó,

Frauenarzt und Operateur an der II. chirurgischen Klinik zu Budapest.

Seit den Orthmann'schen Mitteilungen (1886) über Tubenkarzinom sind in der deutschen, englischen und französischen Literatur nur 120 Fälle beschrieben worden (Fromme und Heynemann).

Diese Seltenheit ist jedoch nur scheinbar. Bei Adnexerkrankungen werden die exstirpierten Tumoren sehr oft gar nicht näher betrachtet, sondern nach ein-

facher Besichtigung in Konservierungsflüssigkeit aufbewahrt, da man gar nicht ahnt, daß in den mit perisalpingitischen Verwachsungen umgebenen und mit Entzündungen behafteten Eileitern außer dem Eiter noch ein maligner Prozeß schleicht. So war es z. B. in Osterloh's Fall, wo erst nach einem Jahre, nachdem in der Narbe des Bauchschnittes Karzinommetastasen entstanden, das betreffende Präparat gesucht und mittels mikroskopischer Untersuchung das Karzinom der Tube entdeckt wurde.

Außerdem ist das Bild des Papilloms und Sarkoms der Tube dem Bilde des Karzinoms sehr ähnlich. Darauf machte schon Zweifel aufmerksam. Es kam auch, wie in den Fällen Senger und Sänger, bei einem unserer Fälle vor, daß ein Kollege unseres pathologischen Institutes, die mikroskopischen Bilder des Präparates als für Sarkom beweisend erklärte, während sich bei einer Revision der Adnextumoren nach meiner genaueren Untersuchung dennoch Karzinom herausstellte.

Außerdem sind wir gewöhnt, bei Adnextumoren konservativ vorzugehen. Und da das klinische Bild des Tubenkrebses keinesfalls charakteristisch ist, bevor es zur Kachexie führt, wurden gewiß viele Fehldiagnosen gestellt, ohne daß hierüber die erforderliche Klarheit geschaffen worden wäre. Wenigstens wurde bisher der Tubenkrebs nur in 6,5% der Fälle diagnostiziert.

I. Fall (s. Fig. 1 und 2).

50jährige Frau, die 2mal gebar und 1mal abortierte. Die Geburten — mit Ausnahme der vorletzten, welche vor 15 Jahren erfolgte und mit großer Blutung verbunden war — waren regelmäßig. Letzte Menstruation vor 2 Jahren; Menses stets mit starken Blutungen und Schmerzen verbunden. Nach jeder zeigte sich langwierige, dünne, blutig-wäßrige Sekretion. Pat. verspürte eine Geschwulst im Bauche, deren Wachsen sie auch wahrnehmen konnte, die sich aber seit 3 bis 4 Monaten an Größe nicht änderte.

Fig. 1. Rechtseitige Tube von Fall I. $^1/_6$ Größe.
1) Das abdominale Ende der Tube mit den Fimbrien.
2) Das uterine Ende der Tube.
3) Der atrophische Eierstock.

In der rechten Seite des ausgedehnten Bauches ist eine harte, knollige Geschwulst tastbar, deren obere Teile beweglich sind; die untere Kuppe jedoch, welche sich in der Gegend der Spina ant. sup. in das Becken senkt, ist unbeweglich. Vagina erweitert. Auf das vordere Scheidengewölbe senkt sich links eine harte, knollige Resistenz herab, die nach oben in eine größere Geschwulst übergeht.

Über dem rechtseitigen Scheidengewölbe ist der untere Pol der von außen

getasteten, rechtseitigen Geschwulst zu erreichen, der sich bei kombinierter Untersuchung beweglicher zeigt.

Klinische Diagnose: Wahrscheinlich multiple, subseröse Uterusmyome.

Operation: Bauchschnitt in der Linea alba, ca. 15 cm lang. Nach Öffnung des Peritoneums drängt sich in die Bauchwunde ein mannsfaustgroßer Teil der einen Geschwulst, der mit dem Omentum majus, mit den Därmen und der Beckenwand durch peritoneale Adhäsionen verwachsen ist. Die Hauptmasse der Geschwulst bildet die rechte Tube selbst. Die linke Tube ist der rechtseitigen ähnlich verbildet.

Exstirpation beider Adnextumoren mit keilförmiger Exzision der Tubenecken.

Der vergrößerte Uterus lag retroponiert, eingekeilt zwischen den beiden Geschwülsten und um seine Achse gedreht, so daß seine rechte Ecke nach vorn sah.

Fig. 2. Photographie ($^1/_6$ Größe) der linkseitigen Tube des I. Falles.
1) Das abdominale Ende der Tube mit den Fimbrien.
2) Das uterine Ende der Tube.
3) Das atrophische Ovarium.
4) Ein cystisch degenerierter Teil des Tumors.

Verlauf: Am 1. Tage der Operation nachmittags 4 Uhr Temperatur 37 ° C, Puls 88; 2. Tag Temperatur 37,7° C, Puls 108. Ohne Injektion ruhig geschlafen, nicht erbrochen, Bauch nicht meteoristisch, nicht empfindlich; Zunge feucht, leicht belegt, Urin trüb; nachmittags 6 Uhr Temperatur 38,5 °C, Puls 120, 9 Uhr Temperatur 39,4° C, Puls 136, sehr schwach, Gliedmaßen kalt. Kampfer, Strophanthus. 3. Tag Temperatur 39,3° C, Öffnen des Douglas, wobei sich einige dunkle Bluttropfen entleeren; Peritoneum rein, nachmittags 1 Uhr Exitus.

Die Sektion ergab allgemeine Sepsis. In der Bauchhöhle 50 g rötlich-seröse Flüssigkeit, mit Blutgerinnseln untermischt. Die Serosa der geblähten Gedärme rötlich injiziert, matt glänzend, ödematös. Am Bauchfell dieselben Verhältnisse.

Geschwulstreste nirgends bemerkbar.

Milz weich, stark vergrößert, von rötlichgrauer Farbe. Das Herz normal

groß. Das Endokardium zumeist glatt, an manchen Stellen rötlich inbibiert. Ebenso die Aorta mit einigen hervortretenden, grauweißen Prominenzen von ziemlich fester Konsistenz. Der Herzmuskel schlaff, weich, brüchig, von gekochter Fleischfarbe.

Die Leber etwas vergrößert, sehr weich, gelblich-rot gefärbt. Die Schnittfläche zeigt ein verschwommenes Bild der Leberacini.

Beide Nieren mäßig vergrößert. Kapsel leicht abschälbar. Schnittfläche rötlichgrau, Konsistenz weich.

Am oberen Teile der Leber ist eine vom Diaphragma herabhängende Geschwulst in der Größe einer kleinen Faust in die Lebersubstanz hineingewachsen, welche weiß-rötlich gefärbt und mit der Leber verwachsen ist. Nach oben hebt sie den Herzbeutel etwas in die Höhe.

Sie erweist sich mikroskopisch als Metastase eines Zottenkrebses. von solidem Typus, mit größeren und kleineren nekrotischen Herden und hochgradigem Polymorphismus der Zellen.

Die beiden Tuben sind zu je einem Saktosalpinxsack umgebildet, je 14 cm lang und 7 cm dick. Dieselben sind an einzelnen Stellen von solider, höckeriger, an anderen von weicher Konsistenz, und teilweise cystisch degeneriert. Im allgemeinen sind sie rosenrot und an ihrer Oberfläche mit Resten von peritonealen Adhäsionen bedeckt. An den unteren, konkaven Rändern der Geschwülste liegen die gesunden, atrophischen, nicht mit ihnen verwachsenen Ovarien.

Fig. 3. Ein mikroskopischer Schnitt der rechten Tube des I. Falles.
Hämatoxylin-Pikrofuchsinfärbung.
Apochrom. 22,5 mm. Projekt. Okul. 8.
Typisches Bild des Zottenkrebses des Eileiters.

Die Schnittflächen zeigen den Charakter einer encephaloiden Geschwulst. Die Höhle der Tube wird durch die weiche Substanz des Tumors vollkommen ausgefüllt. Durchschneidende weiße Herde, undurchsichtige gelbe Flecke und mit Blut gefüllte Höhlen wechseln miteinander ab; von der Schnittfläche der weichen Geschwulstsubstanz ist viel milchartiger Saft abstreichbar. Die von der Wand der Tube ausgehenden und gegen die Mitte der Geschwulst radiär verlaufenden, bindegewebigen, weißen Trabekel bedingen in den nicht degenerierten Partien teils papillären, teils retikulären Bau. Unter der Serosa sind hier und da halbkugelförmig erhabene, metastatische Herde zu finden.

Die von verschiedenen Partien der Geschwülste genommenen mikroskopischen Schnitte (s. Fig. 3, 4, 5) geben das Bild einer medullären, encephaloiden Geschwulst.

Die langen, dünnen, irregulär verlaufenden, zottenartigen Papillen (Fig. 3) sind mit einschichtigem Epithel bedeckt und haben ein zellenarmes Bindegewebe enthaltendes Stroma. Stellenweise dringen sie auch in die Muscularis der Tube ein und bilden dort Röhren mit einschichtigem Epithel (Fig. 4b).

Die einzelnen Alveolen der alveolären Bau zeigenden Teile (Fig. 4a) sind voneinander einerseits durch bindegewebige Septen, andererseits durch von der Tubenwand stammende Muskelbündel abgesondert.

In den Randteilen der Präparate können wir die gegen die Muscularis strebenden Zapfen und die in der Muscularis sitzenden Epithelinseln unterscheiden.

Das Papillenepithel ist also nicht nur gegen das Lumen der Tube, sondern auch in die Muscularis vorgedrungen. Was die Wand der Tube durch ihre Hypertrophie an Stärke gewinnt, das absorbieren die heterotopen Karzinommassen, so daß die Wand der Tube nicht wesentlich verdickt scheint.

Auffallend ist aber, daß die in die Muscularis der Tube dringenden Gewebszapfen (Fig. 4 b) nur spärlich vorhanden sind, und daß die Wucherung der Krebsmassen nicht so sehr gegen die Wand der Tube, als vielmehr gegen ihr Lumen erfolgt.

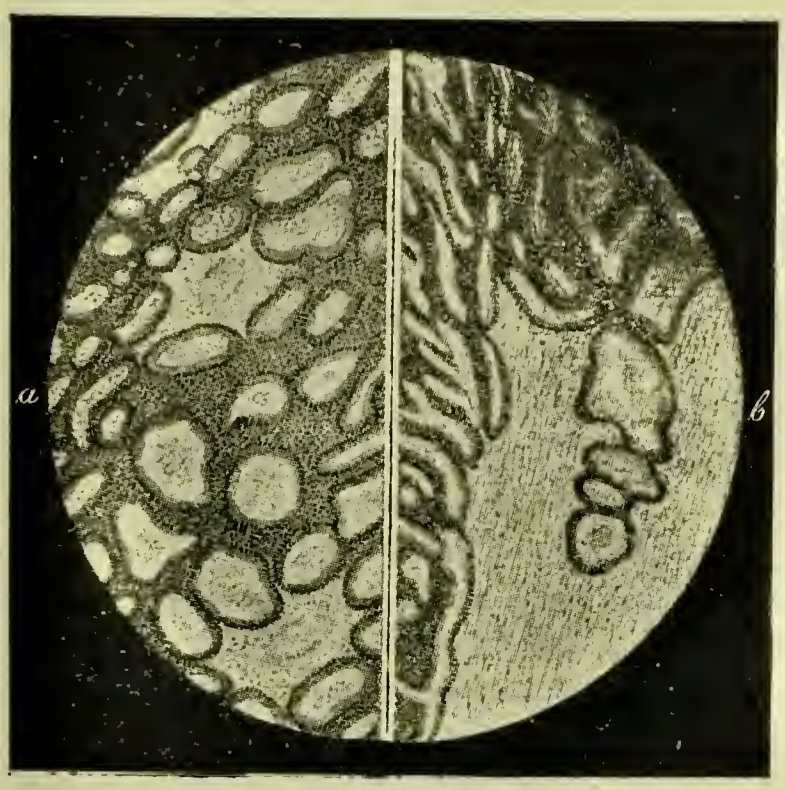

Fig. 4. Schnitte aus der linken Tube des I. Falles. Hämatoxylin-Pikrofuchsinfärbung. Apochrom. 45 mm. Projekt. Okul. 4.
a. Teil mit alveolarer Zeichnung.
b. Teil mit in die Muskelwand der Tube dringenden Alveolen, überall mit einschichtigem Epithel bedeckt.

Unsere Zweifel über den krebsartigen Charakter des scheinbar oberflächlich in der Schleimhaut der Tube sich vollziehenden Prozesses beheben indessen vollkommen einesteils die vorher erwähnten, in die vorgeformten Spalten der Tubenwand hineingepreßten Epithelzellengruppen, andernteils die bei der Sektion im Diaphragma gefundene Metastase.

Die eng aneinander gepreßten Zapfen (Fig. 5a) erscheinen auf den Schnitten stellenweise als gyriforme Bildungen und liegen stellenweise sehr nahe an der Serosa.

Bei starker Vergrößerung zeigt sich, daß die Epithelzellen den Typus von Zylinderzellen besitzen und hochgradigen Polymorphismus sowie Mitosen aufweisen.

Fig. 5. Schnitte aus der linken Tube des I. Falles. Hämatoxylin-Pikrofuchsinfärbung.
a. Partien mit gyriformen Zeichnungen.
b. Partien mi thyalinen Perlen und inselförm. Blutungen. Die hellrot gefärbten hyalinen Perlen erscheinen im Bilde als weiße runde und hufeisenförmige Flecken.

Das gegen das Zentrum des Tubenlumens in großer Masse desquamierte

Epithel zeigt die verschiedenen Grade der Koagulation und Nekrobiose. Das bindegewebige Stützgewebe der Papillen ist zellenarm und zeigt kleinere und größere, baumartig verzweigte Flächen.

Zwischen den Epithelzellen, von diesen durch eine lichte Zone getrennt, oder gleichsam zwischen sie eingekeilt, sitzt hier und da eine Hyalinperle (Fig. 5b), die entweder dem Papillenstützgewebe oder der Wand eines Gefäßes entstammt.

Die Ovarien, welche infolge der Vergrößerung der Tuben gestreckt, ca. 5 cm lang und 1 cm breit sind, haben eine harte Konsistenz und eine gefurchte Oberfläche. Die Gefäße sowohl in der Marksubstanz, als auch in der Corticalis, sind vermehrt, erweitert, und ihre dicken Wände sind hyalin degeneriert. Das richtige Bild der Angiodystrophia ovarii.

Fall II. 56jähr. Frau, die dreimal gebar. Letzte Schwangerschaft vor 20 Jahren, letzte Menstruation vor 5 Jahren. Die Geburten und Wochenbetten verliefen regelmäßig. Schon vor 3 Jahren konstatierte ihr Arzt eine eigroße, rechtseitige Geschwulst, welche seither unter fortwährenden Schmerzen wuchs. Vor einem Jahre 5 Tage hindurch dünne, aber geruchlose Blutung. Während dieser Zeit hatten sich die Schmerzen vergrößert. Pat. klagte über Urindrang und vermehrte Schmerzen bei der Miktion.

Stark ausgedehnter, gespannter Bauch, ähnlich einer 8—9monatigen Schwangerschaft, Nabel vorgetrieben. Die rechts in der Bauchhöhle sich befindliche, aus dem kleinen Becken sich erhebende und bis zur Magengrube reichende kugelartige Geschwulst gibt den Eindruck einer starkgespannten Cyste. Links über ihr liegt in Größe einer Mannesfaust eine flache, wurstartige, muskelharte Geschwulst, die an der großen Geschwulst hin und her zu schieben ist (die krebsig entartete Tube), während die größere Geschwulst kaum beweglich ist.

Scheide mittelweit. Den Fundus uteri zu begrenzen oder aufzufinden ist selbst bei kombinierter Untersuchung unmöglich. Einen direkten Zusammenhang der Geschwulst mit der Portio kann man nicht konstatieren. Der untere Pol des Tumors ist über dem Beckeneingang fühlbar, erstreckt sich jedoch nicht in das kleine Becken.

Diagnose: Cystoma ovarii multiloculare.

Bauchschnitt in der Linea alba. Bei Öffnung des Bauches zeigt sich, daß die Gebärmutter an die Symphyse gedrückt ist. Ihre rechte Ecke erstreckt sich in die bei der äußerlichen Untersuchung nachgewiesene, kleinere, wurstartige, harte Geschwulst, welche sofort als rechte Tube erkannt wird. Die größere Geschwulst ist eine zweikopfgroße Cyste des rechtseitigen Ovariums, die sich zwischen den Platten des rechtseitigen Ligamentum latum entwickelt hat, und mit dem Omentum mehrfach verwachsen ist. Das Auslösen der platzenden Geschwulst gelingt leicht, wenn auch mit starker Venenblutung aus dem Parametrium. Nach der Ausschälung der Geschwulst wird ihr sehr breiter und langer Stiel in zwei Partien mit dem Thumimquetscher gefaßt und quer durchgeschnitten. Peritonisation. Rekonstruktion der Bauchwand in drei Etagen.

Die Bauchwunde heilte per primam; am 17. Tage stand die Kranke auf und verließ am 22. Tage geheilt das Institut. Die Operation wurde vor 3 Jahren ausgeführt, und laut Brief des Mannes ist die Frau noch jetzt bei bester Gesundheit und fett geworden.

Mit der 50 cm im Umfang messenden Ovariencyste hängt die 15 cm lange und 5 cm dicke, an ihren beiden Enden schmälere, harte, wurstartige Tube mittels eines 5 cm langen, 3 cm dicken Stieles zusammen. Sie schmiegt sich mit ihrer konkaven Seite an die ovariale Cyste. Ihre Oberfläche ist im allgemeinen glatt,

stellenweise franzig und zeigt mehrere haselnußgroße Höcker. Das Präparat des Tubentumors schaut äußerlich geradeso aus, wie Fig. 1 vom Falle I.

Die Schnittfläche des Tumors zeigt im Gegensatz zu der vorher beschriebenen Tubengeschwulst den Charakter eines Scirrhus. Das Lumen der Tube füllt das Neoplasma vollkommen aus. Seine Farbe ist größtenteils dunkelgelb, nur einzelne hirsenkorn-, selbst fisolengroße Teile sind lichtgelb, weiß. Letztere entsprechen Koagulationsnekrosen. Nahe dem Tubenstiel zeigt ein talergroßer, brauner Fleck die Stelle einer früheren Blutung an.

Die Geschwulst besteht aus auf zellenarmem, faserigem Bindegewebe liegenden, größeren und kleineren, rundlichen, meistens aber unregelmäßig geformten, polymorphen, eng aneinander gestellten, hier dichter liegenden, dort mehr verstreuten, Inseln und Papillen bildenden Epithelzellen. Die Kerne der Zellen sind groß, oval, dunkel gefärbt, und einzelne zeigen das Bild der Karyokinese. Die Falten und Wellen der Tubenschleimhaut sind überall mit mehrschichtigem, nirgends mit einschichtigem Epithel bedeckt.

Dort, wo der solide Charakter in den Vordergrund tritt, steht das zwischen den Epithelzellen befindliche Stützgewebe im Hintergrund, ist stellenweise kleinzellig infiltriert, meistens jedoch hyalin degeneriert und zeigt in einzelnen Teilen sporadische Blutung.

In den Epithelzelleninseln (Fig. 6a) sind hier und dort zentral oder exzentrisch placierte, Gefäßdurchschnitten ähnliche Lumina zu unterscheiden, welche das zentrale Stroma der früheren Tubenschleimhautpapillen bilden.

Manchenorts ist die nekrotische Mitte der Papille oder Pseudoalveole herausgefallen.

Den papillären Ursprung des Neoplasma bezeichnet die von der Tubenwand ausgehende und gegen das Lumen der Eileiter sich erhebende, bindegewebige Leiste, welche mehrschichtiges Epithel deckt. (Fig. 6b.)

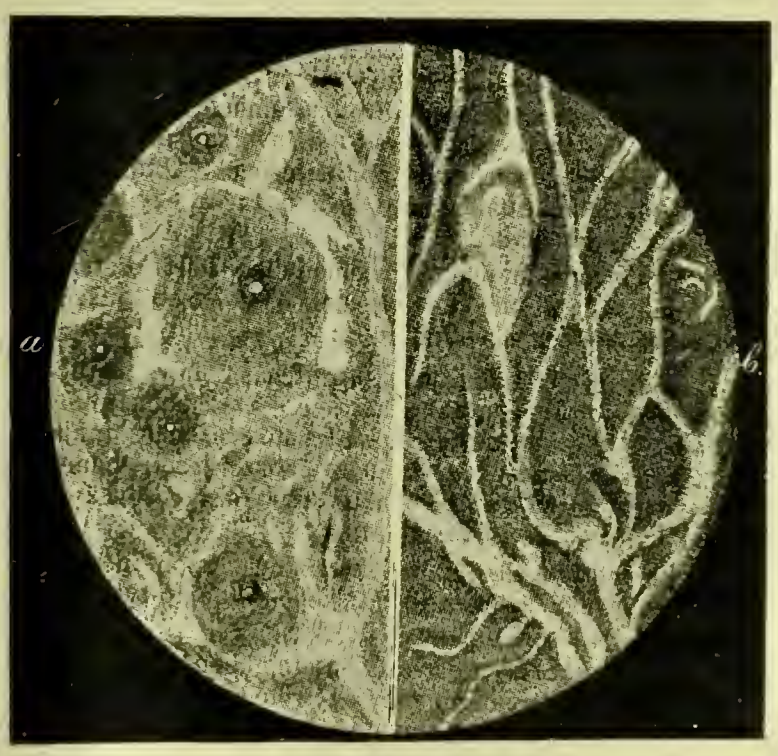

Fig. 6. Schnitte aus dem Tumor des II. Falles.
a. Teile mit um eine zentrale hyaline Perle inselförmig geordneten Epithelzellen, welche nichts anderes sind, als horizontale Schnitte der soliden, mit mehrschichtigem Epithel bedeckten Papillen.
b. Teile der mit mehrschichtigem Epithe bedeckten, vertikal getroffenen Papillen.

Rokitansky war im Jahre 1861 der erste, der die karzinomatöse Erkrankung der Tube mikroskopisch genau beschrieb.

Nach ihm stellte Orthmann im Jahre 1888 die erschienenen Publikationen zusammen, die bisherigen Kenntnisse mit eigenen Daten erweiternd. Er beschrieb die gegen das Lumen der Tuben wachsenden, papillären Exkreszenzen, welche das Lumen ausfüllten. Die einschichtige Epitheldecke der Zotten wurde mehrschichtig und drang zapfenartig in die Tiefe, unzählige Epithelnester in dem Stroma der Schleimhautfalten und in der Wand der Tube bildend.

Der größte Teil der in der Literatur angeführten Fälle war einseitig. Der Fall Rosthorn's ist zweifelhaft, da man dort die zweite Tube erst 4 Monate nachher bei der Sektion nebst vielen anderen Metastasen krebsig gefunden hat.

Der Fall Zweifel's ist ebenfalls nicht als sicher zu erachten, da die mikroskopische Untersuchung des linken Tubensackes nicht separat beschrieben wurde. Die Fälle Doran's konnten wir nicht im Original lesen, die Referate darüber sind nicht klar genug.

Der Fall Kaltenbach's betraf eine zweiseitige papilläre Erkrankung. Fischel beschreibt Zentralgefäße und wenig Bindegewebe enthaltende Papillen. Die auf der freien Oberfläche der Schleimhaut angehäuften Zellenmassen, stellenweise geteilt durch schwache, bindegewebige Septen, geben ein Bild, als wäre ein alveolär-medullärer Krebs vorhanden gewesen. Hofmeier bestritt aber im Jahre 1890 die Existenz des primären Tubenkarzinoms.

Sänger und Barth sagen über krebsige Erkrankungen der Tube, daß sie stets von der Schleimhaut der Tube ausgehen und ohne Ausnahme papillären Charakter haben. Sie leugnen die rein alveoläre Form und erklären auch die Fälle Landau's und Rheinstein's damit, daß es sich um papilläre Knäuelbildung handele.

Es sind bisher zwei Hauptformen des primären Tubenkarzinoms beschrieben worden, das Carcinoma papillare und das Carcinoma papillare alveolare tubae.

Das primäre Carcinoma papillare tubae gleicht dem Adenoma malignum der Gebärmutterschleimhaut. Eberth und Kaltenbach, Sänger und Barth haben diese Art des primären Eileiterkrebses mustergültig geschildert.

Die Vermehrung des Epithels führt niemals zur Bildung eines mehrschichtigen Epithelüberzuges der Zotten, sowie auch in meinem I. Falle (s. Fig. 3). Das Epithel wächst gleichsam in die Fläche, nicht in die Höhe oder Tiefe. Schließlich liegt Zotte an Zotte, jede von einer feinen, bindegewebigen Achse durchzogen. Gegen die Lichtung des Eileiters, entsprechend den Verzweigungen der Zotten, kreuzen sich die Epithelzüge und bilden stellenweise unlösbare Knäuel. Die Zellen sind infolge des durch das Wachstum der Geschwulst erzeugten Druckes manchmal bis zur Undeutlichkeit der Begrenzung zusammengepreßt, und, da nur die gröberen Bindegewebszüge sichtbar geblieben sind, entstehen so im mikroskopischen Bilde scheinbare Zellalveolen, Pseudoalveolen (s. Fig. 4 des I. Falles).

Unter den späteren Autoren haben Falk und Novy reine papilläre Tubenkarzinome beschrieben. Hofbauer beschreibt ein Carcinoma villosum cylindroepitheliale.

Bei außerordentlich raschem Wachstum der Epithelien der Tubenschleimhaut vermehren sich dieselben nicht nur der Fläche nach, sondern auch gegen die Tiefe zu. Der einschichtige epitheliale Überzug der Zotten wird mehrschichtig, die Zwischenräume zwischen den Zotten füllen sich mit proliferierenden Karzinomzellen. So entstehen echte Krebsnester, neben denen man immer wieder die ursprünglichen papillären Wucherungen findet, aus denen sie hervorgegangen sind. Diese Form des primären Tubenkarzinoms nannte man Carcinoma papillare alveolare.

So beschrieb Friedenheim einen rein alveoläre Zeichnung gebenden Fall. Die karzinomatösen Zellnester sitzen in alveolärer Ordnung in dem zellenarmen, bindegewebigen Stroma. Da die Schleimhaut gesund war, hält F. es für wahrscheinlich, daß die Geschwulst einer Nebentube entsprang. Zwischen der Epitheldecke der Schleimhaut und den karzinomatösen Alveolen fand er gar keinen Zusammenhang. Auf diesem Falle fußend, verwirft er die bisherige Einteiiung der Autoren und teilt die Tubenkrebse in die beiden großen Gruppen der Karzinome der Tubenschleimhaut und in die der Tubenwand.

v. Rosthorn's, Hofbauer's und Eckardt's Fälle zeigen, daß der primäre Tubenkrebs auch eine reine alveoläre Form annehmen kann.

In Jacobson's Falle war das Innere des Tumors zellenreich und besaß nur wenig Bindegewebe. Stellenweise bildete das Epithel in die Tiefe gedrungene und mit Zellen gefüllte Alveolen. Es entstand eine atypische Wucherung des Epithels, das Epithel ward mehrschichtig und brachte rohrartige Gebilde zustande.

Die Bilder von Fabricius ähneln denen von Eckardt. Es würde dieser Fall auch für die Ansicht Sänger's sprechen, daß alveoläre Karzinome der Tube vielleicht auch aus papillären hervorgegangen sind.

Falk beschreibt neben den adenomatösen Bildungen Epithelzapfen, die sich auch bei der genauesten Durchsicht nicht in Epithelzüge zerlegen lassen, die vielmehr typische Krebsalveolen mit zentralem Zerfalle sind.

Witthauer fand neben den sich entgegenwuchernden Sprossen der entartenden Schleimhaut solide Krebsstränge und -nester.

Kleinhans weist darauf hin, daß sich Fälle finden würden, in denen sich auch ohne adenomatöses bzw. papilläres Vorstadium, nur durch Metaplasie des der Lichtung der Tube zunächst liegenden zylindrischen Deckepithels in Plattenepithel ein Karzinom entwickele.

Sänger und Barth unterschieden: 1) Karzinome von rein papillärem Bau;
2) Karzinome von papillär-alveolärem Bau.

Falk empfiehlt eine andere Einteilung mit Zusammenfassung der papillären Tubengeschwülste bis zu den Karzinomen:

1) Ausgesprochene gutartige Papillome;

2) Fälle, in denen die papillären Bildungen ausgesprochen epithelialen Ursprungs sind, in denen sich die Schleimhautfläche in Form von Papillen vergrößert, ohne daß die epitheliale Neubildung in die Tiefe dringt. Diesen Fällen ist es nicht anzusehen, ob sie gutartig bleiben oder bösartig werden (papilläre Epitheliome).

3) Echte Karzinome mit den Eigentümlichkeiten dieser Geschwülste, einem den echten Drüsen ähnlichen Bau und mit atypischem Wachstum in die Tiefe.

Friedenheim stimmt dieser Einteilung nicht bei. Er unterscheidet: 1) Schleimhautkarzinome: a. papillär; b. papillär-alveolär. 2) Wandkarzinome: alveolär.

Nach Stolz ist diese Einteilung ebenfalls unzweckmäßig, weil man daraus die Vorstellung gewinnen könnte, als gingen aus der Tubenwand selbst Karzinome hervor, die doch normalerweise keine Epitheleinschlüsse enthält und nach entzündlichen Prozessen nur Epitheleinschlüsse, die von der Schleimhaut stammen, aufweist. Friedenheim's Fall ist ein im histologischen Bau ganz eigenartiges und einzig dastehendes primäres Karzinom der Tube. Nach Stolz erscheint es immer noch zweckdienlich, die von Sänger und Barth aufgestellte Einteilung beizubehalten, wobei jedoch auf die papillär-alveoläre Form in ganz anderem Sinne und mit viel mehr Nachdruck hingewiesen werden muß.

Orthmann meint, daß man bei Erörterungen der Tubengeschwülste von adenomatösen Typen gar nicht reden kann, da die Tube selbst keine Drüsen hat.

Er teilt die mikroskopischen Bilder des Tubenkrebses in die beiden Gruppen des Carcinoma papillare simplex und Carcinoma papillare alveolare. Der maligne Charakter der papillären Neubildungen besteht darin, daß die von dünnem, einschichtigem Zylinderepithel bedeckten Papillen auch in die Muscularis eindringen. Die papillär-alveolären Bilder jedoch würden so zustande kommen, daß das Papillenepithel atypisch wuchert, mehrschichtig wird und nicht nur gegen das Lumen der Tube, sondern auch in die Muskelwand dringt, nach Form der Eversion und Inversion. Die in die Muscularis dringenden, soliden Epithelzapfen werden durch

bindegewebige oder Muskel-Scheidenwände abgeschnürt und geben so ein rein alveoläres Bild.

Bezüglich der Klassifizierung der Bilder des primären Tubenkarzinoms muß ich die Sänger-Barth'sche Gruppierung akzeptieren, ergänzt durch die schon bekannte Form des Carcinoma gyriforme und die Friedenheim'sche Beschreibung, so daß ich folgende Formen unterscheiden kann: Krebs der Schleimhaut: a. Carcinoma papillare simplex; b. Carcinoma papillare alveolare. — Krebs der Tubenwand: Carcinoma alveolare (Friedenheim).

Obwohl das Carcinoma gyriforme nach Sänger und Herff eine Entartung des Tubenkrebses ist, welche durch eigenartige, papilläre Wucherung bedingt ist, muß ich die Benennung beibehalten, denn in meinem zweiten Falle war der medulläre Charakter derart vorherrschend, daß man nur aus der gyriformen Zeichnung die sichere Diagnose erbringen konnte. Die karzinomatöse Wucherung vernichtete nämlich das bindegewebige Stroma der Papillen und die Muskelwand der Pseudoalveolen. Die abgeschnürten, bindegewebigen und muskulären Stränge degenerierten hyalin um sie herum; die Epithelstränge gruppierten sich gürtelartig und brachten gyriforme Zeichnungen zustande (Fig. 5a).

Ich muß die Ansicht akzeptieren, daß der Grundtypus der primären Tubenkrebsbilder der papilläre Typus ist, weil die meisten Bilder (Fig. 3 u. 6) als Variation der papillären Wucherung aufzufassen sind, und weil die karzinomatöse Wucherung nicht so sehr gegen die Tubenwand, als eher gegen deren Lumen gerichtet ist.

Ich sah in unseren Fällen die alveolären Zeichnungen auf drei Arten zustande kommen, entweder in Form von Röhrendurchschnitten, bedeckt mit einschichtigem Epithel (Fig. 4), oder infolge der scheinbaren Abschnürung der soliden Epithelzapfen, welche in die Muscularis dringen oder aber so, daß die von mehrschichtigem Epithel bedeckten, soliden Papillen quer durchschnitten wurden und eine, um ein enges Lumen inselförmig geordnete Alveolenzeichnung gaben (Fig. 6).

Auf Grund meiner Beobachtungen und im Zusammenhange mit den in der Literatur veröffentlichten Fällen scheint es mir, als könnten wir Zottenkrebse und Papillarkrebse der Tube unterscheiden, wobei die Alveolenbildung nur optische Täuschung ist. Der von einschichtigen Epithelschläuchen aufgebaute Zottenkrebs (Fall I) würde den »medullären« und der mit mehrschichtigem Epithel bedeckte Papillenkrebs (Fall II) die »skirrhöse« Form des Tubenkrebses repräsentieren.

Die Ausbreitung und Metastasierung wäre vielleicht die Basis, auf welcher wir die klinische Einteilung des primären Tubenkarzinoms aufbauen könnten:

1) Das primäre Tubenkarzinom kann sich nur auf eine Tube beschränken und als eine solide Geschwulst erscheinen, wie es in unserem II. Falle der Fall war, ohne Metastasen.

2) Außer der karzinomatösen, soliden Saktosalpinx können auch Metastasen auftreten:

a. Entweder als Infiltrationsmetastasen. Im weiteren Fortschreiten der Geschwulst werden die angrenzenden Teile der Mesosalpinx und das Ligamentum latum, durch verschleppte Krebskeime infiziert, wie in dem Falle von Eckardt, und weiterhin werden die Lymphdrüsen des Beckens und des retroperitonealen Raumes angegriffen.

b. Oder als embolische Metastasen in der Tubenwand, in dem Peritoneum, in den regionären Lymphdrüsen, und in weit liegenden Organen, wie in unserem I. Falle im Diaphragma. In der Raschheit der Drüseninfektion scheint der alveolär-

papilläre Krebs dem rein papillären überlegen, gleichsam ein weiter vorgeschrittenes Stadium des letzteren zu sein. In allen Fällen sind die Drüsen des Beckens erkrankt gefunden. v. Rosthorn traf auch die Inguinaldrüsen karzinomatös entartet.

3) Es kann die Tubenwand destruiert werden, und es können dadurch Implantationsmetastasen, Peritonitis und Ascites auftreten. — Fischl sah den peritonealen Überzug der Tube durchbrochen und zahllose Krebskeime in der Bauchhöhle verstreut. Wie bei den Karzinomen der Eierstöcke und der Gebärmutter, so wurden auch bei den primären Karzinomen der Tube Impfimplantationen in der Operationswunde wahrgenommen (v. Rosthorn, Osterloh).

Sänger und Barth nahmen an, daß das primäre Tubenkarzinom stets auf dem Boden einer chronischen, meist eitrig gewesenen, aber nicht mehr eitrigen langjährigen Salpingitis entstehe, und zwar meist genau im Klimakterium.

Da aber alle in und an der Tube gefundenen Entzündungserscheinungen: Schwellung und Infiltration der Schleimhaut, pseudofollikuläre Bildungen, kleinzellige Infiltration und Adhäsionsstränge durch das Wachstum des Neoplasma erklärt werden können, glaubt Stolz mit Eckardt, daß der gewöhnlich gefundene chronische Entzündungszustand der Anhänge nicht die ätiologische Bedeutung verdient, die ihm von Sänger und Barth beigemessen wird. Damit soll jedoch nicht gesagt sein, daß Entzündungen nicht auch in der Tube eine gewisse Disposition zur krebsigen Entartung schaffen könnten, nur die Möglichkeit des Entstehens der Tubenkarzinome auf nicht entzündetem Boden möchte Stolz besonders hervorheben. Doran und Fearne haben schon betont, daß die primären Eileiterkrebse Folgen einer bösartigen Entartung gutartiger Papillome seien, die man bei katarrhalischen und eitrigen Entzündungen nicht sehr selten finde.

Der Entzündungstheorie nahe steht die Anschauung Horrock's, der direkt Mikroben als Veranlasser des Eileiterkrebses ansieht und darauf hinweist, daß das Tubenkarzinom hauptsächlich bei sterilen Frauen vorkomme, im Gegensatz zum Carcinoma corporis et cervicis uteri.

Da die Anhänger der Entzündungstheorie sich stets auf die relative Sterilität stützen, die sie auf der Neubildung vorgegangene Entzündungen zurückführen, ist das Ergebnis nach Stolz' Zusammenstellung nicht uninteressant, daß die Sterilität bei den an primären Tubenkarzinomen erkrankten Frauen nicht häufiger ist, als bei den an anderen Geschwulstbildungen leidenden.

Nach der Ansicht Robert's entstehen die Karzinome der Tube wahrscheinlich vom Wolff'schen Gange.

Nach Friedenheim kommen für die Entstehung des rein alveolären Tubenkarzinoms nur die fraglichen tubaren Drüsen oder die Nebentube in Betracht.

Stolz sagt, Friedenheim's Fall könnte entweder der alveoläre Teil eines teilweise zerfallenen, primären, papillär-alveolären Eileiterkrebses sein, oder ein sekundärer Herd, dessen Ursprungsstätte unbeachtet blieb.

Doran sieht als Ausgangspunkt der primären Tubenkarzinome versprengte Teile der Wolff'schen Gänge an; um die krebsige Entartung derartiger Zellkomplexe könnte es sich auch in Friedenheim's Beobachtung gehandelt haben.

Stolz' Beobachtung bezüglich des Alters entspricht der Sänger's, wonach gerade die Wechseljahre zum primären Tubenkarzinom neigen.

Da in den Fällen von Eileiterkrebs richtige Diagnosen nur hier und da gestellt wurden, waren die therapeutischen Eingriffe nicht immer der Erkrankung entsprechend (Chrobak, Fischel).

Die Entfernung der Eileiterkrebse wurde entweder abdominal oder vaginal

*

ausgeführt. Die meisten Operateure exstirpierten nur die Anhänge der kranken Seite, da sie der Diagnose überhaupt nicht sicher waren (v. Ott). Zweifel und Chrobak schlossen die supravaginale Amputation der Gebärmutter an. Bloß Watkins entfernte alle inneren Geschlechtsorgane. v. Rosthorn, Fabricius, Schauta und Falk führten die vaginale Totalexstirpation aus.

Obwohl man beim Vergleich der Resultate der abdominalen und vaginalen Operationsmethoden wegen der allgemein schlechten Prognose nur geringe Unterschiede findet, so empfiehlt sich doch sicherlich wie beim Gebärmutterkrebs der Bauchschnitt, die Entfernung der Gebärmutter (Novy, Hofbauer) und beider Eierstöcke (Cullingworth, Duret, Arendes), die Entfernung der Ligamenta lata und des Parametriums in möglichst radikaler Weise (Eckardt), mit Mitnahme der retroperitonealen Drüsen (Ries). Die prophylaktische Entfernung der Leistendrüsen wird hingegen nicht vorgeschlagen (Stolz) trotz der Beobachtung der krebsigen Entartung derselben, da Metastasen hier nur bei retrogradem Transport zu erwarten sind (v. Rosthorn, Friedenheim).

Da nur die Anfangsstadien des Tubenkarzinoms mit Sicherheit Aussicht auf Radikalheilung geben, in diesen Fällen aber die Diagnose außerordentlich schwierig ist, empfiehlt sich in Fällen zweifelhafter Adnextumoren, besonders im oder nahe dem Klimakterium, eine abdominale radikale Totalexstirpation mit Entfernung der retroperitonealen Drüsen (Stolz).

Keine der bisherigen Operationsarten genügte, und in den vorgeschrittenen Fällen mit Aussaat der Keime auf das Peritoneum oder in das Lymphgefäßsystem war auch nichts anderes zu erwarten.

Die Entfernung beider Anhänge muß vorgenommen werden, weil auch bei den Eileiterkrebsen in dem gleichen Organe der Gegenseite Neigung zur krebsigen Entartung besteht, und weil die zweite Tube anscheinend gesund sein kann und doch schon Karzinomkeime enthält (v. Rosthorn). Die supravaginale Amputation ist nicht ausreichend, da gleichzeitig verschiedene Abschnitte des inneren Genitales vom Karzinom befallen sein können. Im Ovarium wurde krebsige Entartung gefunden von Cullingworth, Fischel, Duret, Arendes, Stolz, in der Schleimhaut des Gebärmutterkörpers von Novy, in der Cervix von Hofbauer.

Auch in der Blase, in der Scheide (Doran), in der Leber (Westermark und Quensel) sind Metastasen gefunden worden.

Die bisher veröffentlichten Fälle und deren schlechte Prognose genügen nicht zu der Behauptung, daß wir gegen den Tubenkrebs machtlos sind, denn fast keine der bisherigen Operationen war der Erkrankung gemäß radikal. Außerdem ist noch nicht abzusehen, was die Radiotherapie für diese Fälle leisten wird.

Literatur:

1) Orthmann, Zentralbl. f. Gyn. 1886. — 2) Orthmann, Zeitschr. f. Geb. u. Gyn. 1888. — 3) Orthmann, Trans. of the pat. soc. London 1889. — 4) Mischnoff, Medizina, St. Petersburg, 1891. — 5) Wynter, Path. soc. London 1891. — 6) Westermark und Quensel, Nordisk med. Arkiv 1892. — 7) Zweifel, Vorlesungen über klin. Gyn., Berlin 1892. — 8) Smyly, Hosp. Dublin I. of med. soc. 1893. — 9) Routier, Ann. de gyn. 1893. — 10) Cullingworth, Trans. of the obst. soc. of London 1894. — 11) Cullingworth, Trans. of the path. soc. London 1889. — 12) Fischel, Zeitschr. f. Heilk. 1895. — 13) Knauer, Zentralbl. f. Gyn. 1895. — 14) Warneck, N. arch. de toc. 1895. — 15) Falk, Berl. klin. Woch. 1896. — 16) Osterloh, Zentralbl. f. Gyn. 1896. — 17) Boldt, Med. rec. 1898. — 18) Gebhard, Path. Anat. d. weibl. Sexualorg., Leipzig 1899. — 19) Fabricius, Wien. klin. Woch. 1899. — 20) Doran, Trans. of pathol. soc. London Vol. XXXIX. p. 208. — 21) Doran, Transact. obst. soc. Vol. XL. — 22) Eberth und Kaltenbach, Zeitschr. f. Geb. u. Gyn. Bd. XVI. — 23) Eckardt, Arch. f. Gyn. Bd. LIII. p. 153. 1897. —

Salit

Schnell schmerzstillendes und heilendes
Einreibemittel.

Salit wird unverdünnt von der Haut vertragen.

Indikationen:

Muskelrheumatismus, Neuralgien,
leichter akuter Gelenkrheumatismus,
Tendovaginitis, rheumatische Pleuritis.

(2—3 mal täglich ½—1 Kaffeelöffel voll Salit in die gut gereinigte und getrocknete Haut der schmerzenden Stelle einzureiben.)

Acetylsalicyltabletten „Heyden“

verordne man stets nur in **Originalpackung „Heyden“**
(Röhrchen mit 20 Stück zu 0,5 g).

Zerfallen in Wasser sehr leicht, sind billig und von tadelloser Qualität.

Proben und Literatur kostenfrei.

Chemische Fabrik von Heyden, Radebeul-Dresden.

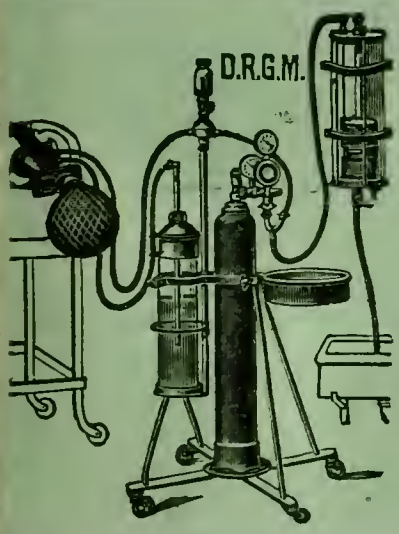

Georg Haertel

Breslau I, Albrechtstr. 42
Berlin N. 24, Ziegelstr. 3

Überdruck-Narkose-Apparat

Tiegel-Henle
Lotsch
Nordmann

D. R. G. M.

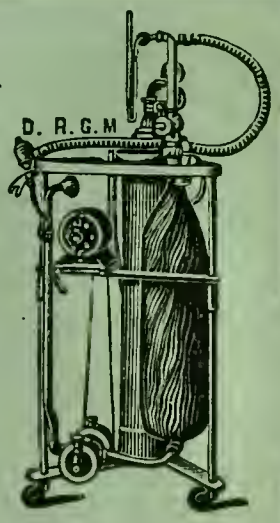

ERNST JAHNLE, BERLIN SW. 48

Wilhelmstraße Nr. 28 hpt.



Spezialfabrik für Krankenmöbel u. Laboratoriumsapparate

empfiehlt sich zum Bezuge von

Untersuchungsstühlen, Operationsmöbeln etc.

ZENTRIFUGEN

zur **schnellen** und **genauen** Untersuchung von **Harn, Sputum** und **Blut,** sowie zur **Milchfettbestimmung** in bester Ausführung schon von **Mark 12,75** an.

Prospekte an Interessenten kostenlos.

Internationale Bibliographie.

Fortsetzung von Seite 5 des Umschlags.

Klinik, Berliner. Begründet v. E. Hahn† u. P. Fürbringer. Hrsg. v. Rich. Rosen. 25. Jahrg. 1913. Gr. 8° Berlin, Fischer's medizin. Buchh.

301. Heft. *Heimann, Fritz*, A. Die Abderhaldensche Schwangerschaftsreaktion. B. Über Röntgentiefentherapie. (18 S.) —.60.

Kühnemann, G., Diagnosi speciale batteriologica e serologica. 16° Milano, Soc. Ed. Libr. L. 4.—

Lahmann, E., Malattie infettive curate secondo natura. 16° Mil., R. Quintieri. L. 2.50

Le Noir, P., La cura per dimagrare. 16° Torino, Pasta. 1.50

Leoncini, F., Intossicazione accidentale da gas illuminante. 8° Milano, Soc. Ed. Libr.

Luciani, L., Fisiologia dell' uomo vol. III. ill. 8° Milano, Soc. Ed. Libr. L. 22.50

Maramaldi, L., Argomenti di farmacologia e di terapia clinica. 8° Napoli, E. Detken. L. 7.50

Marro, A., La cura delle ernie inguinali e crurali. ill. 8° Torino, Unione Tip. Ed. Tor.

Mayrhofer, B., Klinische Beiträge zur Pathologie u. Therapie der chirurgischen Zahnkrankheiten. (III, 71 S. m. 38 Fig. u. 1 Grundriß.) Gr. 8° Jena, G. Fischer. 2.—

Minervini, Dietetica nelle malattie del cuore. 8° Napoli, Detken e Rocholl. L. 1.—

Mohr, L., Stachelin, R., Trattato di medicina interna. I Malattie infettive. ill. 8° Milano, Soc. Edit. Libr. L. 29.—

Pende, N., Le secrezioni interne nei rapporti colla clinica. 8° Roma, C. Colombo.

Publikationen, Militärärztliche. Wien, J. Šafář.

147—149 sind noch nicht erschienen.

Nr. 150. *Kirchenberger, S.*, Lebensbilder hervorragender österreichisch-ungarischer Militär- und Marineärzte. (VIII, 241 S. m. Titelbild u. 45 eingedr. Bildnissen.) Gr. 8° 6.50; Vorzugsausg. auf Kunstdr.-Pap., geb. 13.50.

Hämorrhoidal-Pessar-Suppositorien-Braun D. R. G. M.

Schmelzen erst nach einer 1/4 stündigen Pessarwirkung.

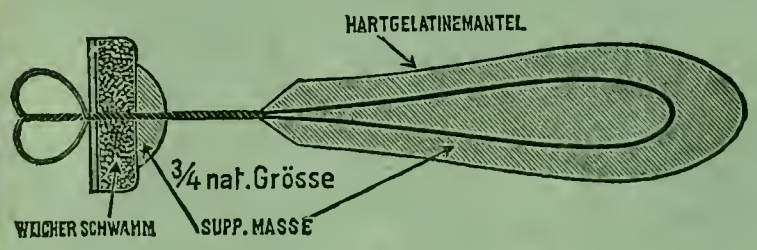

Leicht einführbar, biegsam, sicher liegenbleibend, unzerbrechlich, sauber, vorzügl. Pessar-Wirkung.

Bestandteile:

Resorcin	0,025
Bismuth. oxyjod. tan.	12,5
Zinc. oxyd.	12.5
Ol. cacao	74,975

Literatur und Muster unentgeltlich.

B. BRAUN, Abt. B., MELSUNGEN (H.-N.)
Fabrik pharmazeutischer und medizinischer Präparate.

Haltbares Trockenhefe-Präparat

BIOZYME.

D. R. P. ang.

Unter Kontrolle des Zentral-Laboratoriums des Syndikates Deutscher Hefefabrikanten.

Die **einzige** haltbare, absolut vollwertige Trockenhefe, welche in der Wirkung zuverlässig ist.

Indikationen: Furunkulose, Akne, Diabetes, Enteritis, Urticaria, Allgemeine Infektionskrankheiten etc.

Broschüren, enthaltend die Biozymeliteratur sowie Sammelreferate der gesamten Hefetherapie und Probeflaschen stehen zur Verfügung.

Biozyme-Gesellschaft m. b. H., Wiesbaden, Rheinstraße 89.



geschlossen



Querschnitt

Sanitätshaus
Arthur Wolff, Düsseldorf 42
Ges. geschützte Neuheit:
Doppelschutzkappe
für die Gebärmutter
nach Dr. med. Wederhake.
= Man verlange ausführlichen Prospekt. =

Hypogastrische Hosenleibbinde

nach Sanitätsrat Dr. **P. Steffeck**, Frauenarzt in Berlin

Ohne Stahlstäbe! ▫ Ohne Schenkelriemen!
Ohne Gummieinsatz! ▫ Solide und dauerhaft!

D.R.G.M. 537901, 464848, 482855.

Das Leibteil ist absolut flach gearbeitet, sitzt unverschiebbar, **stützt** den erkrankten Unterleib bei **Enteroptose**, bei Bauchdecken-Erschlaffung, bei **dislozierter Niere, Nabel-** oder **Bauchbruch**, vor und nach der **Entbindung**, nach **Blinddarmoperation**, nach **Laparotomie**.

Preis 20 M. Maßanleitung franko.

Auswechselbare Ersatz-Schenkelteile pro Paar . . . . . 1.50 M.

Versand gegen Nachnahme.

Alleiniger Verfertiger
C. Küchmann, Bandagist
BERLIN NW 7, Dorotheenstr. 69
Teleph.: Zentrum 7860 vis-à-vis d. Wintergarten

LEUKROL

Extr. Jubahar

hat sich als souveränes Mittel bei

Fluor albus non gonorrhoicus, Nervenschwäche, Anaemie, Chlorose

vorzüglich bewährt. Die Wirkung ist schneller und sicherer als die von Eisen und Arsen.

Dosierung: 5—6 Tabletten oder 4 mal 1 Teelöffel Fluid-Extrakt täglich.

Preis: Schachtel à 30 Tabletten M. 3.—, Kassenpackung M. 1.—.
Fluid-Extrakt pro Flasche à 100 g M. 3.—.
Leukrol-Malz-Extrakt pro Glas M. 3.50.

Literatur und Versuchsproben stehen den Herren Ärzten zur Verfügung.

Chemische Fabrik Erfurt, G.m.b.H., Erfurt-Ilversgehofen.

Blut-Viscosimeter

n. W. R. Hess

Preis compl. mit Zubehör 42.— frs.



Fabrikant: J. G. Cramer, Glasbläserei, Zürich

KACEPE-BALSAM

(Name ges. gesch.)

enthält als wirksames Prinzip den von uns zum D. R. P. angemeldeten

Acetsalicylsäure-Mentholester

In Verbindung mit **Acetsalicyl-Aethylester u. Lanolinsalbe**

KACEPE wird als **schmerzlindernde** und **heilende Einreibung** bei **Gicht** (Chiragra, Podagra, Omagra, Amaigla), **Rheumatismus** (Rh. articulorum, Rh. gonorrhoicus, Rh. musculorum, Lumbago), **Ischias, Migräne, Neuralgie, Pleuritis** und sonstigen schmerzhaften Affektionen, auch vorzügliches **Massagemittel** bei **sportlichen Überanstrengungen der Muskel.**

KACEPE Balsam kommt in 1/1 Tuben zu M. **2.**— (Kr. 2.50) und 1/2 Tuben zu Mark **1.20** (Kronen 1.50) in den Handel.

Versuchsmuster gratis und franko.

KONTOR CHEMISCHER PRÄPARATE

BERLIN C 2 ≈≈ ST. PETERSBURG

Generaldepôt f. d. österr.-ungar. Monarchie:

Handelsgesellschaft Noris Zahn & Cie., Wien I.

Styptase

1,618% Ca 2,5% Extr. Hamamel. 0,1% fluor. Unschädliches, prompt wirkendes

Haemostaticum,

bewährt bei allen Blutungen, **Lungenblutungen** (Haemoptoe), **Metrorraghien, Menorrhagien** (Uterusblutungen nach Geburten), **im Klimakterium.**

Rp. Styptase oder Tablett. Styptase Nr. I. (Original-Packung.)
D. S. 3—5 mal täglich 1—3 Kaffeelöffel bzw. Tabletten zu nehmen.

Ärztemuster und Literatur gratis.

Fabrik: Kontor chemischer Präparate
Berlin SO. 16/53 :: ERNST ALEXANDER :: Berlin SO. 16/53

E. Leitz, Optische Werke, Wetzlar

Berlin NW., Frankfurt a/M., St. Petersburg, London, New-York.

Man verlange:

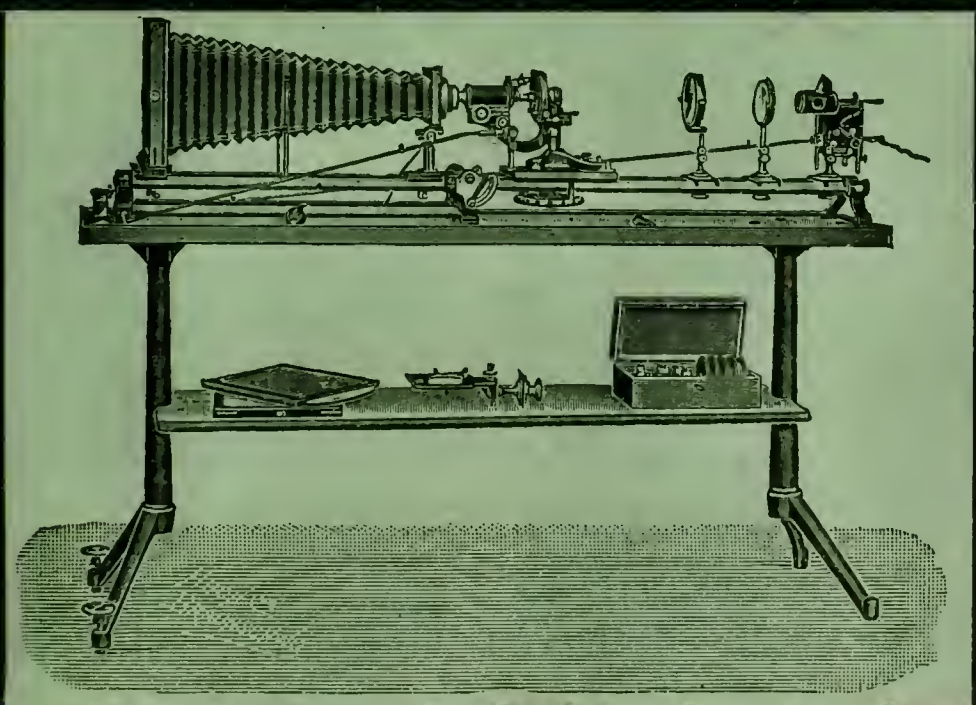

Spezialkatalog „G. 1".

Mikrophotographische und Projektionsapparate
Mikroskope — Mikrotome
Prismenfeldstecher.

PHYTIN

Saures Ca-Mg-Salz der Phytinsäure (Inositphosphorsäure), vollständig definierte natürliche, aus Pflanzensamen gewonnene Phosphorverbindung mit ca. 22% organisch gebundenem, leicht assimilierbarem Phosphor.

Hauptphosphorreservestoff der grünen Pflanze.

Rp. 1 Orig.-Schacht. Phytinkapseln (40 caps. operc. à 0,25 g) **M. 3.—.** Dosis 1 g pro die.
Pharm. oecon.: Rp. 1 Orig.-Tropfglas **Phytin. liquid.** (ca. 6 Tage reichend) **M. 1.20.**

Indikationen:

Mangelhafter Stoffumsatz
Skrofulose
Rachitis — Pädatrophie
Laryngospasmus
Anämien — Chlorose
Phosphaturie
Neurasthenie
Funktionelle Neurosen
Psychasthenie — Hysterie
Rekonvaleszenzen
Kachexien

FORTOSSAN

Neutrales Natrumsalz der Phytinsäure (Inositphosphorsäure) mit Milchzucker für Säuglinge und Kinder unter 2 Jahren.

Rp. 1 Orig.-Packung Fortossan **M. 1.60.**

CHININPHYTIN

Salz der Chinabase mit der Phytinsäure, wirkt nicht deprimierend auf den Stoffwechsel.

in 1/2 Orig.-Gläsern zu 25 versilberten Tabletten à 0,1 **M. 1.10**
in 1/1 Orig.-Gläsern zu 50 versilberten Tabletten à 0,1 **M. 2.—**

Muster und Literatur kostenfrei.

GESELLSCHAFT FÜR CHEM. INDUSTRIE IN BASEL · Pharmac. Abteilung · CIBA

Gesellschaft für Chemische Industrie in Basel
Pharmazeutische Abteilung.

Adresse für Deutschland: **Leopoldshöhe** (Baden).

Verlag von Johann Ambrosius Barth in Leipzig.
Druck von Breitkopf & Härtel in Leipzig.
Alleinige Inseratenannahme durch Max Gelsdorf, Eberswalde.

Mit einer Beilage von C. Küchmann, Berlin.